



Encéphalopathie d'Hashimoto

B. Chaigne, E. Beaufils, C. Eudo, Y. Jouan, J. Magnant, F. Maillot, D. Chavanne, T. Constans, C. Hommet, K. Mondon

- Centre Mémoire Ressources et Recherche, CHRU de Tours
- Service de Médecine Interne Gériatrique, CHRU de Tours
- Service de Médecine Interne, CHRU de Tours
- Université François Rabelais



Introduction

- Premier cas: 1966 Lord Brain *Lancet*
- Plusieurs dénominations:
 - Nonvasculitis Autoimmune Meningoencephalitis (*Chong et al Archives Neurology 2006*)
 - Encéphalopathie associée aux thyroïdites auto-immunes répondant à une corticothérapie (*Fatourechi et al 2005 Best Pract Res Clin Endoc Meta, Castillo et al 2006 Archives of Neurology*)
 - Encéphalopathie d'Hashimoto (*Chong et al Archives Neurology 2003*)
 - Encéphalopathie associée aux maladies thyroïdiennes auto-immunes (*Canton et al J Neurol Sci 2000*)
 - Nonvasculitis Autoimmune Inflammatory Meningoencephalitis (*Caselli et al Neurology 1999*)
- Controverse: remise en cause de l'existence de la pathologie
 - *Sunil JCEM 2001*
 - *Chaudhuri Curr Med Chemis 2003*:
 - « Hashimoto's encephalomyelitis is the recurrent form of ADEM »



Epidémiologie

- Rare et probablement sous diagnostiquée
- Prévalence: 2,1/100 000
– *(Ferraci et al J Neuro 2004)*
- Sexe Ratio: 4,08 femmes pour 1 homme
– *(Chong et al Archives of Neurol 2003)*
- Enfants et adultes

Ages extrêmes: 2 ans 10 mois *(Castro cago et al)* – 84 ans *(Castillo et al)*



Physiopathologie

- Pathologie auto-immune (Fatourech *Best Practice Research Clin Endoc Metab* 2005):
 - Prépondérance féminine
 - Association à d'autres pathologies autoimmunes
 - Bonne réponse aux immunomodulateurs
- Auto-Antigènes mis en évidence:
 - Alpha enolase (Ochi *et al. 2002 FEBS letter*), Région amino-terminale (Fujii *et al. J neuro immu* 2005)
 - Autoag de 36kDA (Oide *et al. J neuro science* 2004)
 - Alpha enolase, AKRIAI et/ou DDAHI AG (6 cas 15 temoins) (Gini *et al, J neuro immu* 2008)
- Autres hypothèses:
 - Vascularite et hypoperfusion cérébrale (Tamagno *et al 2006 Medicine*)
 - Démyélinisation diffuse
 - Œdème cérébral
 - Toxicité directe de l'hormone libérant la thyrotropine (Schiess *et al 2008 Ann NY Acad sci*)



Critères diagnostiques

Plusieurs auteurs ont proposé des critères diagnostiques:

- Dénominateurs communs:

- Trouble neurologique clinique ou électroencéphalographique
- Positivité des anticorps antithyroïdiens

- Critères fréquents:

- Bonne réponse aux corticoïdes
 - Elimination des autres diagnostics
- *Castillo et al – 2006*
 - *Perschen Rosin – 1999*
 - *Fatourechi - 2005*
 - *Chong et al – 2003*
 - *Hashimoto - 2005*
 - *Tamagno - 2006*



Présentation Clinique

- 2 Formes: (*Kothbauer-Margreiter et al. J neurol 1996*)
 - Vasculaire: stroke-like episodes, epileptic seizures, and mild cognitive impairment
 - Diffuse progressive: severe cognitive defects, psychotic episodes, and altered consciousness
 - Passage d'une forme à l'autre possible
- Signes les plus rapportés: **neurologiques, cognitifs et psychiatriques**
 - Tremblements (80-84%)
 - Aphasie transitoire (73-80%)
 - Céphalées (50-90%)
 - Crises convulsives (60 – 67%)
 - Troubles du sommeil (55%)
 - Myoclonies (38-65%)
 - Déclin cognitif (33-100%)
 - Psychose / Hallucinations (25-50%)
 - Ataxie (16-65%)
 - Etat de mal épileptiques (12%)

Chong et al Arch Neurol 2003

Chaudhuri et al. Curr Med Chem 2003

Castillo et al. Arch Neurol 2006

Marshall 2006 J Neuropsych Clin Neurosciences



Paraclinique

- Taux sanguin des anticorps antithyroïdiens élevés:
 - **Anti Thyropéroxydase (TPO)**
 - Anti Thyroglobuline (TG) pas mieux que TPO
- Anti TSH-R qqs cas associés
- Hypothyroïdie (63%) ou euthyroïdie (23%)
rarement hyperthyroïdie
- Ponction Lominaire:
 - pas de pléiocytose
 - hyperprotéïnorrhachie
 - immunoglobulines normales, rares bandes oligoclonales,
 - Ac LCR: Anti TPO présents: environ 20 cas (*Ferracci et al 2004 Neurology*)

Chong et al Arch Neurol 2003

Castillo et al. Arch Neurol 2006



IRM

- NON spécifique
- Variabilité individuelle et temporelle
- Amélioration sous corticoïdes, amélioration avec diminution du taux anticorps
- ON retrouve
 - Normal
 - Atrophie cérébrale
 - anomalies de la substance blanche focal et confluyente
 - Irrégularité corticale et modification vasculaire,
 - Œdème cérébral
 - Pas de localisation préférentielle



SPECT

- *Zettinig Clin Endoc 2003 :*
 - 41 cas thyroïdite auto-immune en euthyroïdie / 35 témoins
 - Hypoperfusion plus marquée
 - Seule corrélation avec la pathologie auto-immune: durée depuis diagnostic
 - 1 région significative: gyrus cingulaire postérieur gauche
 - Facteur confondant discuté : dépression
- *Piga Eur J Nucl Med Mol Imaging 2004:*
 - Anomalies significatives de perfusion cortico-frontale
- Absence de corrélation clinique - SPECT



Electroencéphalogramme

- **Non spécifique / Parfois normal**
- Patient de Lord Brain: détérioration progressive débutant en temporal bilatérale puis perte progressive des activités alpha et théta et décharge delta
- *Chong et al 2003 Arch Neurol* : **98% patients ont des anomalies, principalement ralentissement diffus**
- *Chen et al 2005 J Chin Med Assoc*: Ralentissement diffus, principalement fronto-temporal 89.2% patients
- *Castillo et al 2006 Arch Neurol*: 19 patients
 - **19/19 Ralentissement diffus**
 - Ralentissement focaux, vagues triphasiques, anomalies épileptique-like et réponse photomyogéniques
 - 17/19 suivi EEG: **amélioration après traitement**



Diagnostics Différentiels

- Encéphalopathies métaboliques / toxiques/ infectieuses / limbiques/paranéoplasiques
- Encéphalopathies de maladies auto-immunes et vascularites
- Maladie de Creutzfeld-Jacob +++
 - Mais quelques rares cas où Protéine 14,3,3 positive HE (*Vander 2004 J Neurol*)
- Maladie à Corps de Lewy
- Encéphalopathies aiguës disséminées (*Chaudhuri J neuro science 2005*)



Traitement

- **Corticoïdes en 1^{ère} intention**
- Immunoglobulines
- Immunosuppresseurs:
 - Azathioprine (n=6),
 - Cyclophosphamide (n = 3)
 - Méthotrexate (n=2)
 - Mycophenolate Mofetil (n= 1)
- Plasmaphérèse

Evolution

- **EXCELLENTE REPONSE AUX CORTICOIDES**
- Cas de guérison sans traitement
- MAIS:
 - Séquelles (enfant):
 - crises convulsives itératives et déclin cognitif
 - *Castillo et al 2006 Archives of Neurology:*
 - échec corticoïdes (5/17) associé à d'autres diagnostics
 - **Mort** (*Nolte et al. 2000 Neurology / Archambeaud et al. 2001 Rev Med Int*)



Take-Home Message

Trouble neurologique, cognitif, psychiatrique ou électroencéphalographique, non expliqué par de premières investigations



Anticorps anti-thyropéroxydase ?



Corticothérapie d'épreuve ?



Merci de votre attention !

Séries

Table 1. Clinical Findings in 20 Patients With Steroid-Responsive Encephalopathy Associated With Autoimmune Thyroiditis

Abnormal Clinical Finding	No. (%) of Patients
Cognitive impairment and behavioral changes	20 (100)
Fluctuating symptoms	19 (95)
Transient aphasia	16 (80)
Tremor	16 (80)
Myoclonus	13 (65)
Ataxia or gait disorder	13 (65)
Seizures	12 (60)
Generalized	10 (50)
Partial	7 (35)
Both	5 (25)
Sleep disturbance	11 (55)
Hypersomnolence	8 (40)
Insomnia	3 (15)
Headache	10 (50)
Lateralized motor or sensory deficits	5 (25)
Psychosis or paranoia	5 (25)

Castillo et al. Arch Neurol 2006

Table 1. Hashimoto's Encephalomyelitis: Symptoms at Presentation

Total cases: 18 (F =13; M =5)
Age range : 21-65 years

Symptoms:	
Central fatigue	18/18 (100%)
Migraine-type headaches	16/18 (90%)
Seizures (focal/generalised/myoclonic)	12/18 (67%)
Stupor or coma in acute presentation	12/18 (67%)
Focal neurological deficit	12/18 (67%)
Psychoses, delusions and hallucinations	9/18 (50%)
Cognitive impairment	6/18 (33%)
Alternating hemiparesis	3/18 (16%)
Cerebellar ataxia	3/18 (16%)

Chaudhuri et al. Curr Med Chem 2003

TABLE 1. Demographics and Clinical Manifestations of Hashimoto's Encephalopathy^{2,3,5,6,18}

Demographics:	
Prevalence	2.1/100,000
Mean age at onset (years)	44 (range 9-78)
Pediatric presentation (<18 years)	22%
Gender (female)	81%
Relapsing/remitting type	60%
Clinical Manifestations*:	
Tremor	84%
Transient aphasia	73%
Seizures	66%
Status epilepticus	12%
Hypersomnolence	63%
Gait ataxia	63%
Myoclonus	38%
Psychosis (paranoid, visual hallucinations)	36%
Stroke-like episodes	27%
Headache	—
Hearing Loss	—
Non-focal pyramidal tract signs	—

* Other than encephalopathy.

- *Marshall 2006 J Neuropsych Clin Neurosciences*

Table 3. Serologic and Other Laboratory Abnormalities in 20 Patients With Steroid-Responsive Encephalopathy Associated With Autoimmune Thyroiditis

Serologic or Laboratory Test	No. of Patients*
Thyroperoxidase antibody positive	13/13
Thyroid microsomal antibody positive	7/7
Thyroglobulin antibody positive	6/10
Antinuclear antibody positive	6/20
Extractable nuclear antigen antibody positive	1/20
Rheumatoid factor positive	1/17
Gliadin antibody positive	1/11
Erythrocyte sedimentation rate elevated	5/19
C-reactive protein level elevated	3/9
Liver aminotransferase levels (AST/ALT) elevated	11/20

Table 4. Cerebrospinal Fluid Abnormalities in 20 Patients With Steroid-Responsive Encephalopathy Associated With Autoimmune Thyroiditis

Parameter	No. of Patients*
Protein level elevated	17/20
Leukocyte count elevated (>4/ μ L)	5/20
IgG synthesis rate elevated	2/14
IgG index elevated	0/14
Oligoclonal bands increased (>2)	1/12

*Denominator represents total number of patients tested.

Table 1. Categories of Thyroid Dysfunction in 85 Patients With Hashimoto Encephalopathy

Category	Serum Thyrotropin Level	Serum Thyroxine Level	Patients, No. (%)
Euthyroid, not taking thyroxine	Normal	Normal	19 (22)
Euthyroid, taking thyroxine	Normal	Normal	7 (8)
Subclinical hypothyroidism	High	Normal	30 (35)
Overt hypothyroidism	High	Low	17 (20)
Subclinical hyperthyroidism	Low	Normal	2 (2)
Overt hyperthyroidism	Low	High	4 (5)
Nonthyroidal illness	Normal	Low	1 (1)
Thyroid function not reported	5 (6)

Chong et al Arch Neurol 2003

Castillo et al. Arch Neurol 2006

TABLE 2. Thyroid Status and Laboratory Evaluation in Hashimoto's Encephalopathy^{2,3,11}

Thyroid status	
Goiter	62%
Subclinical hypothyroidism	35%
Euthyroid	30%
Overt hypothyroidism	20%
Hyperthyroidism	7%
Antithyroid antibodies	
Elevated anti-TPO	100%
Elevated anti-M	95%
Elevated anti-Tg	73%
CSF abnormalities	
Elevated protein (range 33-228 mg)	78%
0-3 nucleated cells/mm ³	76%
>100 nucleated cells/mm ³	4%
Oligoclonal bands	27%
Nonspecific abnormalities	
Elevated ANA, ESR, CRP, and liver enzymes	16%

- *Marshall et al. J Neuropsych Clin Neurosci 2006*

Neuropathologie

TABLE 1. Neuropathological Studies in Hashimoto's Encephalopathy

Author	Case	Steroids	Angiogram	Pathology
Brain 1966	Original description of HE; anti-TG	No improvement	Bilateral carotid angiogram "unremarkable" but followed by confusion/extensor plantar responses	Autopsy done 1975: "Central nervous system reported free from infarction, cerebral vessels congested, with a few atheromatous patches. The left ventricle was dilated and hypertrophied" (Jellinek <i>et al.</i> 1976).
Shibata 1992	69-year-old woman	Improved	No abnormality	Biopsy: dense infiltration of the entire walls of many small parenchymal vessels, both arterioles and venules by lymphocytes.
Nolte 2000	77-year-old woman; anti-TPO	Improved	Not done	Prominent lymphocytic infiltrates within leptomeningeal but not parenchymal vessel walls. Only found in veins and venules, not arterioles/arteries. Restricted to brain stem.
Becker 2002	52-year-old woman; elevated TSH and anti-TPO, anti-TG	Unknown	Stenosis of proximal segment left posterior cerebral artery	None.
Doherty 2002	57-year-old woman; euthyroid, anti-TPO	Improved	Not done	Focal evidence of rare vacuoles abutting neurons, gliosis, perivascular lymphoid cells/macrophages (mimic CJD).
Duffey 2003	40-year-old man, elevated TSH, anti-TPO	No improvement, could not suppress seizures	Not done	Mild lymphocytic infiltrate around venules and arterioles throughout the brain. Immunostaining showed T cells.
Mahad 2005	32-year-old woman, euthyroid, elevated anti-TPO	Improved	Not done	"Discrete foci of demyelination with rare perivascular lymphocytic cuffs and relative axonal preservation."
Oide 2004	51-year-old man; elevated TSH, anti-TG	Improved	Not done	"No evidence of vasculitis in cerebral parenchyma/leptomeninges. Cerebral parenchyma well preserved, no infiltrates" + antineuronal antibody.
Striano 2006	27-year-old woman; euthyroid, anti-TPO	No improvement	Not done	No lymphocytic infiltrates by immunohistochemical staining.

Neuropathologie

- *Joseph et al Neuropathology 2004:*
 - Panencephalite chronique inflammatoire
 - Inflammation focale du neocortex : meninges et vaisseaux superficiels des espaces de Virchow-Robin
 - Pas de vascularite.
 - Activation diffuse de la substance grise.
Gliose de la substance blanche principalement à la jonction substance blanche - substance grise.
 - Présence de LT et LB : B en espace périvasculaire - T ds le parenchyme .
 - Pas de preuve bactériologique ou viral
- *Duffey et al Neurology 2003:*
 - Macroscopique:
 - aplatissement des gyri.
 - uncus et amygdales cérébelleuses infiltrés mais non hémorragiques.
 - Microscopique:
 - infiltrat lymphocytaire autour des vx de petits calibres (ensemble du cerveau incluant leptomeninges, le cortex la substance blanche, noyaux gris centraux et tronc cérébral)
 - Prédominance de LT.
 - Gliose diffuse de la substance grise ds cortex, noyaux gris centraux , thalamus, hippocampe et ds une moindre mesure la substance blanche parenchymateuse

Cas rapportés (non exhaustif)

- Associée à myocardite fulminante – *Podberezin 2010 Pathol Res Pract*
- 1 cas après greffe hépatique + réponse EBV – *Hori 2010 Transplant Infectious Dis*
- PRESS – *Yildiz 2010 Neurol Sciences*
- Coma hyperammonémique – *Adatia 2008 J Assos Phy India*
- Associée à symptôme de pathologie lower motoneurone - *Harzheim et al 2006 Neurol India*
- Etat de mal convulsivant généralisé - *Ferliazo 2006 Epilepsy and Behavio*
- Atteinte sensitive périphérique pure - *Cao 2005 J Neuro Sci*
- Maladie bipolaire - *Mussig 2005 Bipolar Disorders*
- 2 cas de démence rapide - *Spiegel 2004 Eur J Neuroogy*
- 2 cas Myorhythmies et palatal tremor - *Palatal 2002 Neurology*
- Sd choréique - *Torin 2002 Mov Disorders*
- 3ans avant thyroïdite- *Perschen Rosin1999 Eur Neurol*

Critères diagnostiques

Table 4. Clinical criteria proposed for the diagnosis of defined*, probable**, or possible*** encephalopathy associated with autoimmune thyroid disease.

Necessary criteria

- Acute or subacute onset of neurologic/psychiatric symptoms in absence of other possible causes
- Exclusion of other known causes of encephalopathy (i.e., bacterial, viral or fungal infections, metabolic encephalopathy, Creutzfeldt-Jacob disease, etc.)
- Association with clinical or subclinical autoimmune thyroid disease
- Serum thyroid hormone levels unable to justify the symptoms and persistence (or presentation) of symptoms or concomitant normal thyroid hormones
- Clinical response to corticosteroids

Other criteria

- Elevated antithyroid autoantibodies levels in serum and/or cerebrospinal fluid
- Increased protein concentration in cerebrospinal fluid without pleocytosis
- Unspecific electroencephalographic abnormalities

* necessary criteria plus all the above listed criteria; ** necessary criteria plus one of the above listed criteria; *** necessary criteria but none of the above listed criteria.

- *Tamagno 2006
Internal and
Emergency
Medicine*

Critères diagnostiques

Castillo et al – 2006 Arch of neurology:

- encéphalopathie marquée par trouble comportement et 1 parmi trouble neuropsychiatrique , myoclonies, crise tonico-clonique généralisée ou partielle
- Anticorps thyroïdiens positifs
- Euthyroïdie ou hypothyroïdie qui ne peuvent expliquer l' encéphalopathie
- Pas de preuve (urine sang LCR) de cause infectieuse, toxique, métabolique ou néoplasique
- Pas de preuve sérologique d'anomalie des canaux calciques ou potassiques ou d'une paranéoplasie expliquant les troubles
- Excellente ou quasi excellente réponse aux corticoïdes

Perschen – Rosin 1999:

- Myoclonies généralisées récidivantes , crises convulsives généralisées répétées, trouble psychiatrique ou déficit neurologique focal et 3 parmi:

EEG anormal, Ac thyroïdiens élevés, Protéïnorachie ,
Réponse excellente aux corticoïdes et
IRM cérébrale ne trouvant pas d'autre cause

Critères diagnostiques

- Encéphalopathie aiguë ou subaiguë sans autre cause
 - + élimination d'une pathologie auto-immune cérébrale bien codifiée,
 - + Ac antithyroïdiens positifs,
 - + Réponse aux corticoïdes

Fatourechi 2005 Best Pract Clin Endoc Meta

- Triade

« impaired consciousness »

« lack of CSF evidence of bacterial or viral infection »

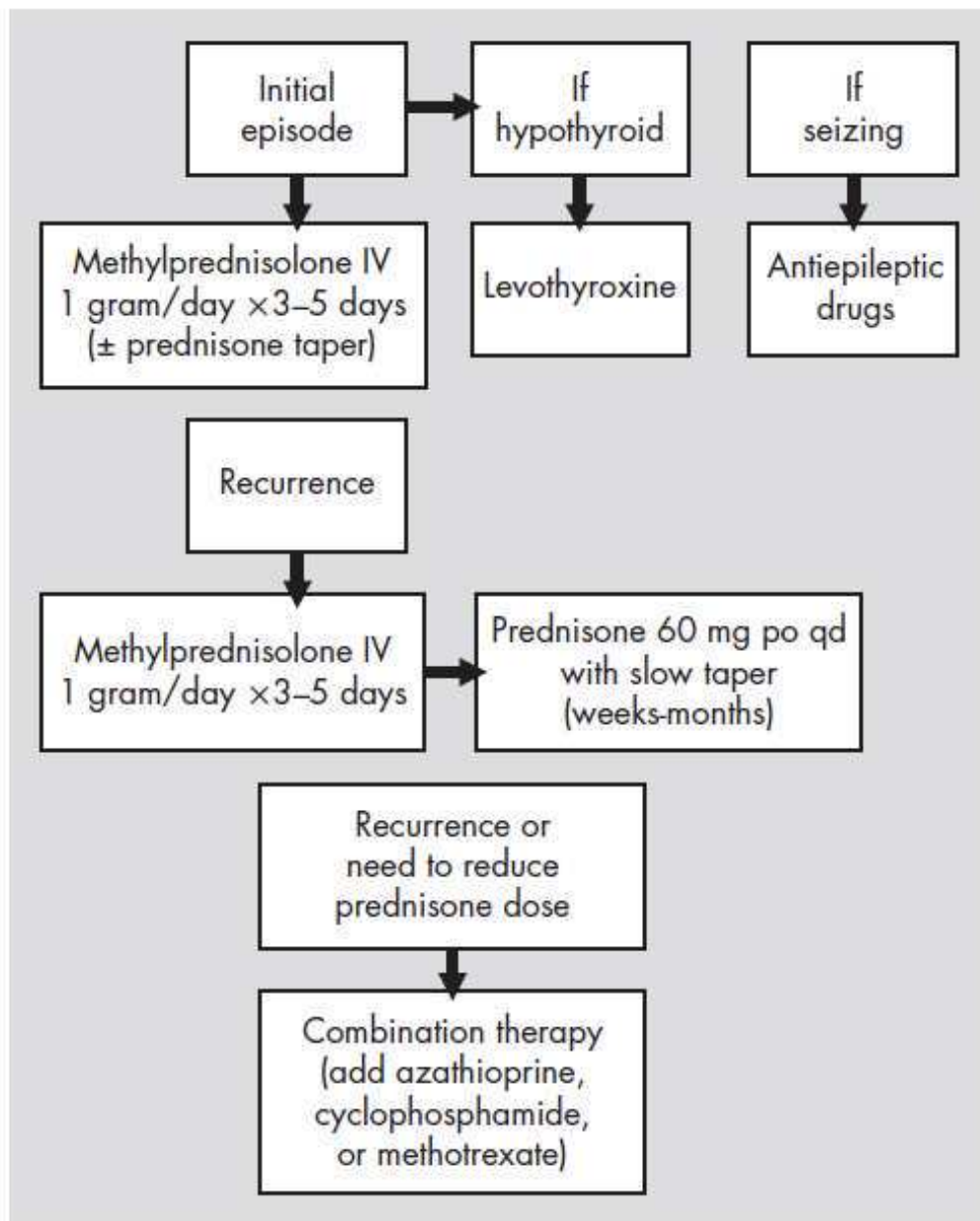
« high serum concentration (or titer) of antithyroid antibodies »

Chong et al 2003 Archives of Neurology

Critères diagnostiques

- **Autres Triades :**
 - trouble neurologique + Ac + Réponse thérapeutique
 - trouble neurologique + Ac + Pas d'autre diagnostic
- **Hashimoto 2005 J neuro Science:**
 - Possible: anomalies EEG + Ac positifs
 - Probable: histoire clinique compatible + Ac positifs + EEG ralentissement et activité triphasique ou étroite transitoire (transient sharp) avec ou sans anomalie de signal focale T2 IRM
 - Certain: Preuve anatomopathologique de vascularite et de lésions démyélinisantes avec ou sans marqueur

FIGURE 1. Algorithm for the Treatment of Hashimoto's Encephalopathy



- *Marshall et al
2006 J Neuropathol
Clin Neuroscience*